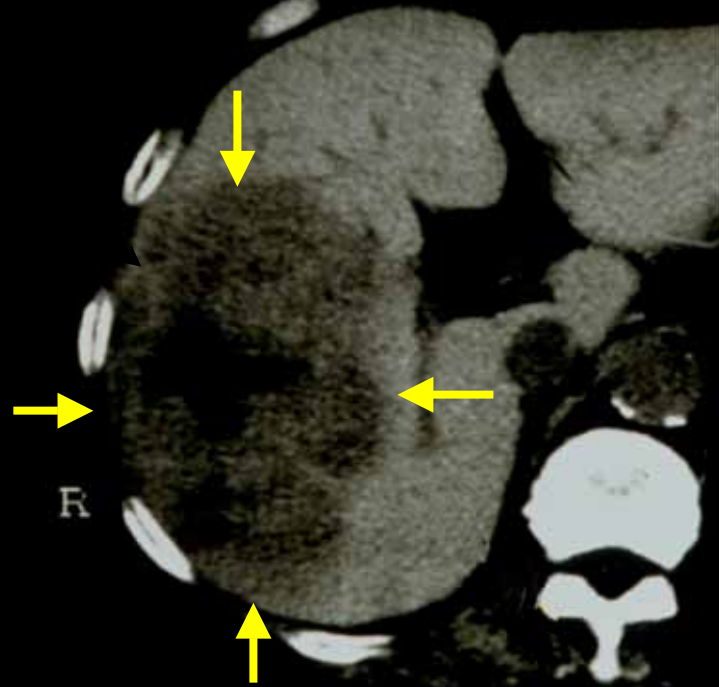


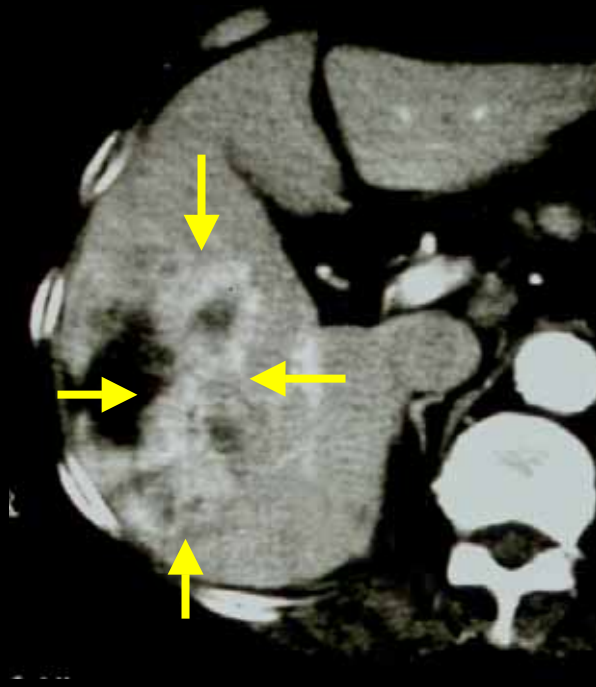
intermittent FP療法

# 大腸癌 肝転移 (70才代 女性)



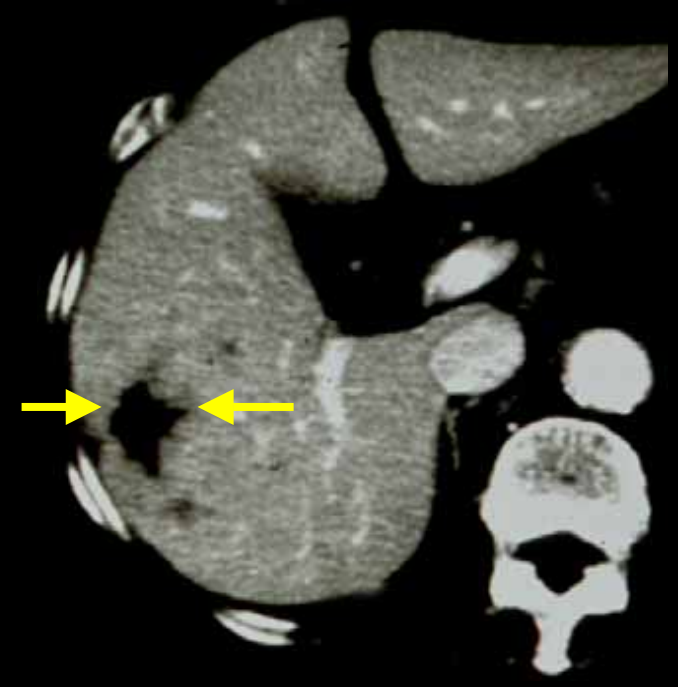
‘99.11.30

矢印で囲まれた部分が癌



‘00.01.20

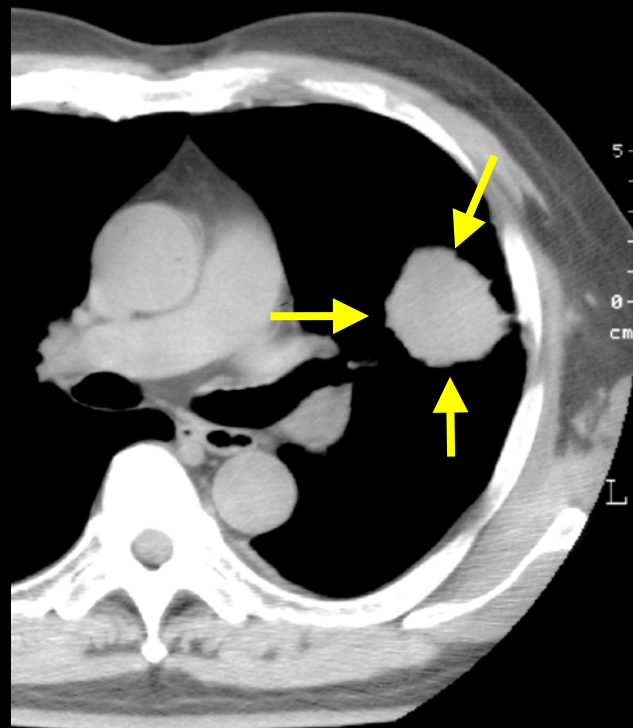
縮小した癌  
造影剤使用で白く染まっている部分が癌



‘00.07.31

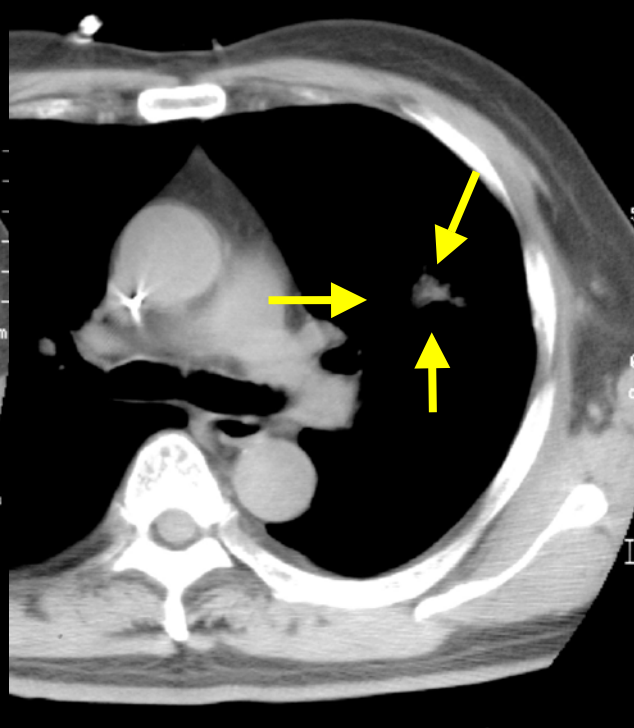
造影剤使用で染まる部分はなく癌は消失。  
黒い部分は組織の死んでいる部分

# 大腸癌 肺転移 (70才代 男性)



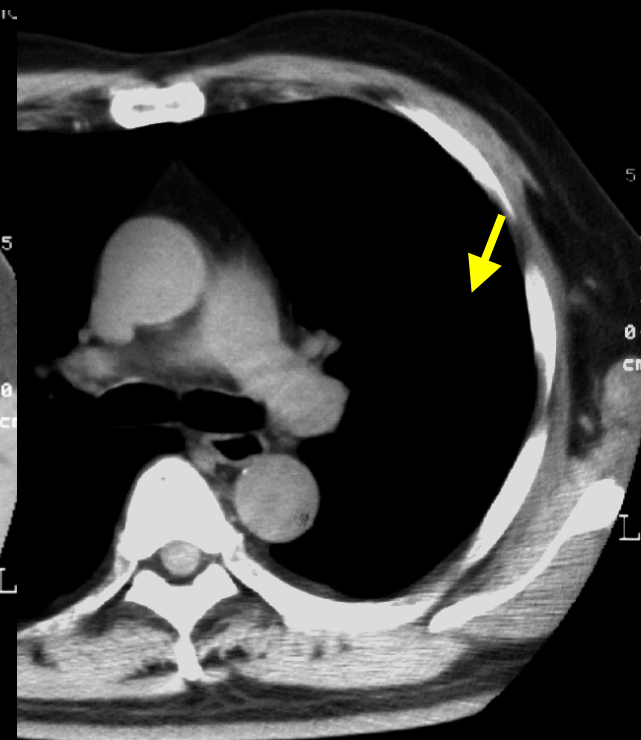
‘01.02.20

矢印で囲まれた  
部分が癌



’01.03.30

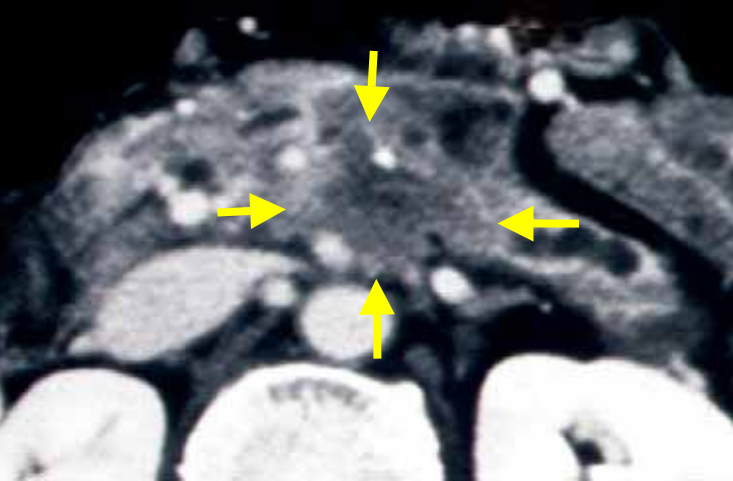
治療により縮小した癌



‘01.05.31

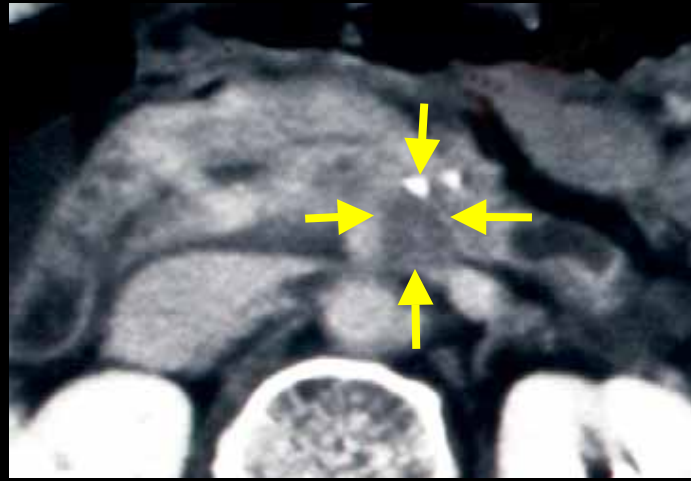
ほぼ消失

# 膵癌



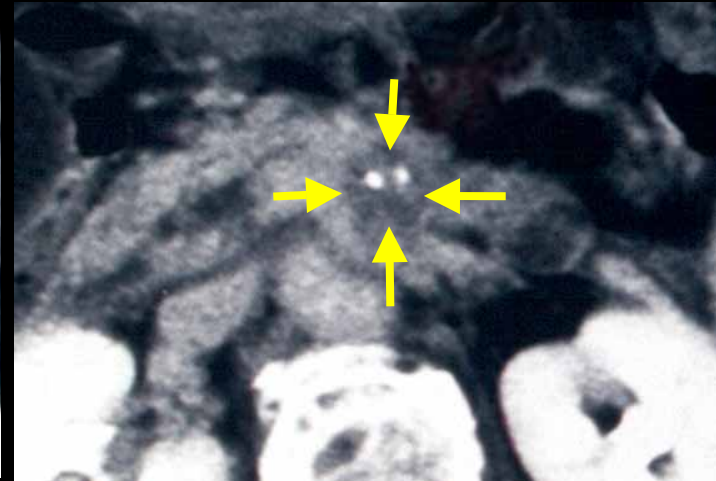
‘94.02.18

矢印で囲まれた部分  
が原発の膵癌



‘94.08.22

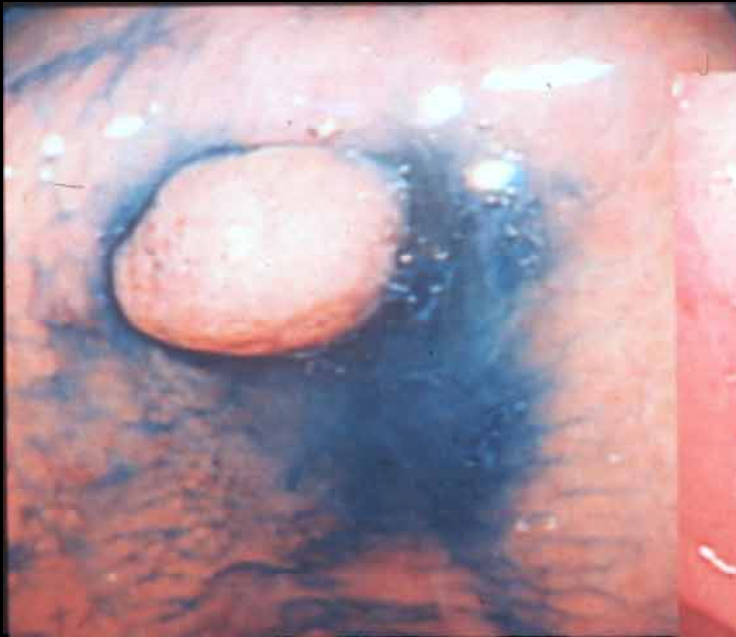治療により縮小した癌



‘95.05.24

さらに縮小した癌

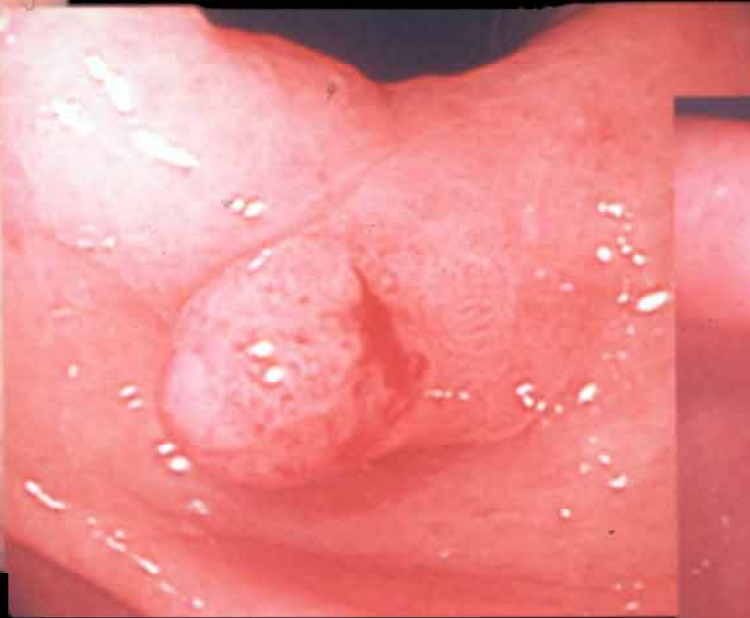
早期胃癌 (80才代 女性)



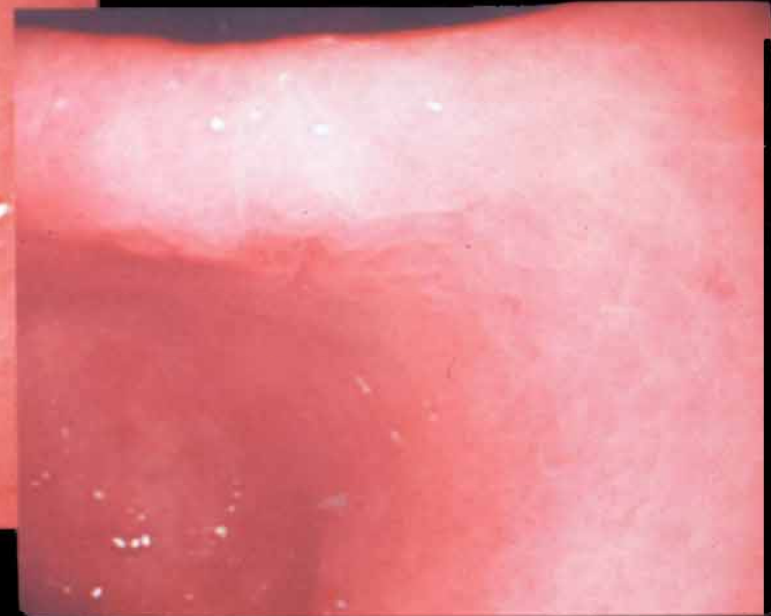
‘00.05.10

凸の部分が根本まで癌

青色は色素



‘00.05.26

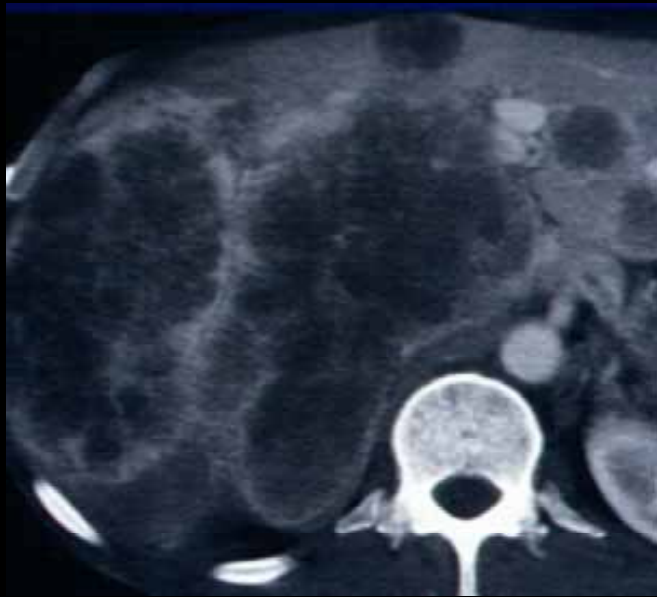

‘00.06.12

化学療法で約1ヶ月後癌  
は消失

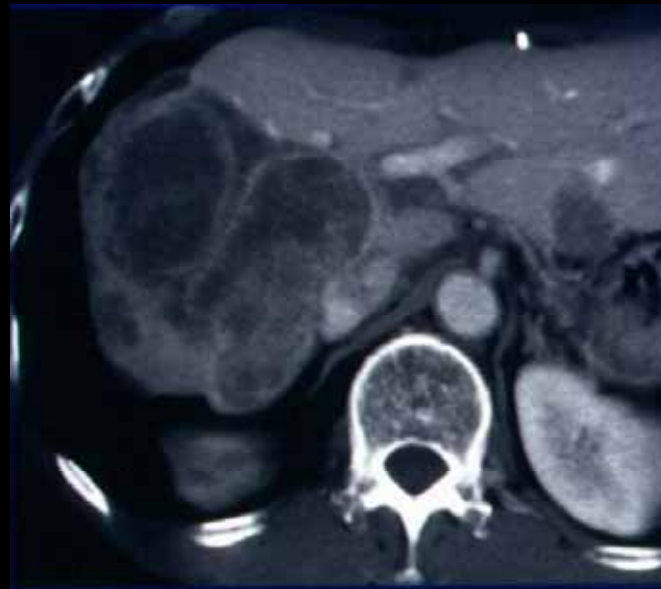

## 大腸癌 肝転移（多発性）



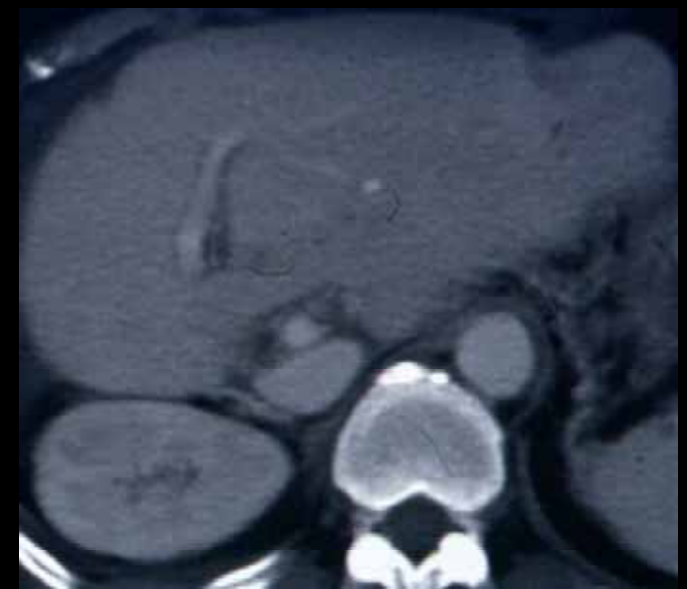‘97.5.22

黒い部分が多発性に  
肝臓に転移した癌



‘98.2.25

化学療法で癌が縮小し  
肝臓自体が小さくなって  
いる。

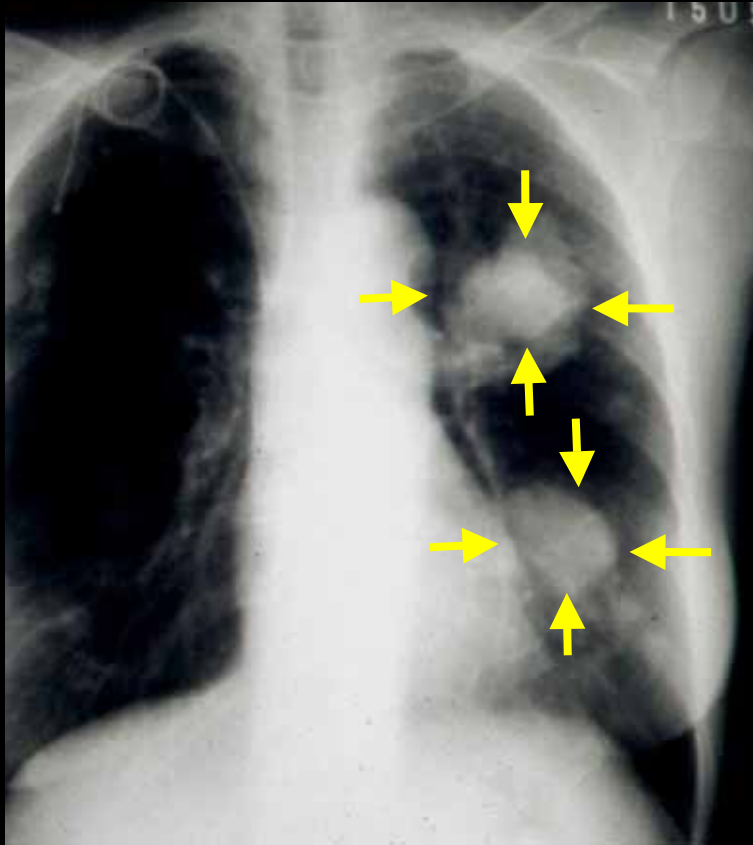


‘98.5.27

手術で癌のある部分を  
切除した後の状態

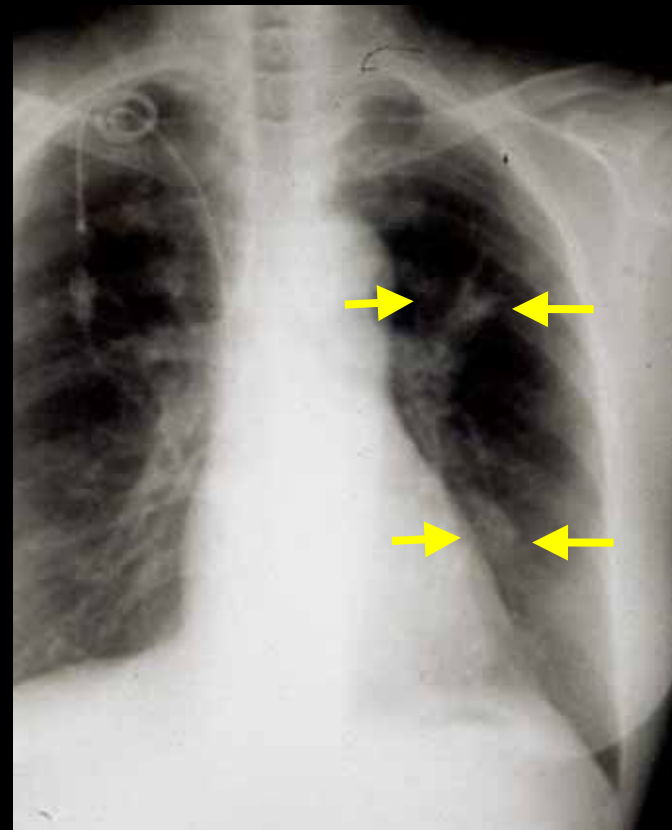
intermittent FP+weekly TXL療法

# 子宮癌 肺転移



‘03. 5. 8

矢印の部分が癌



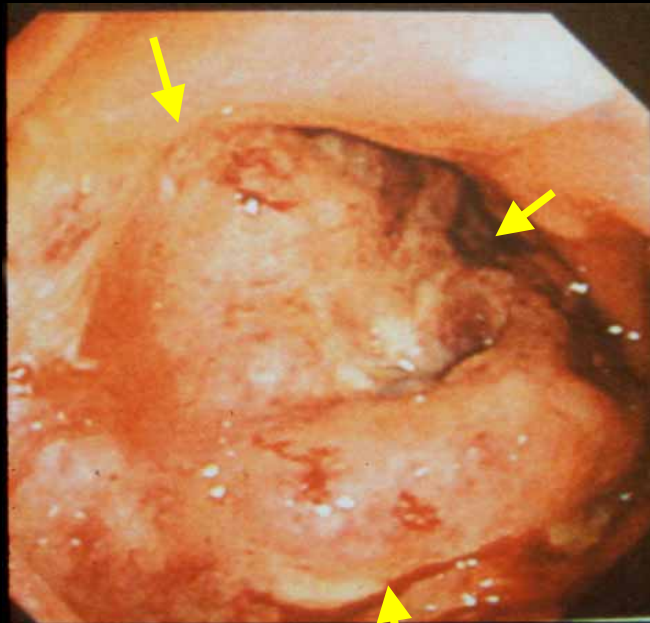
‘04. 4. 21

治療によりほぼ  
消失した癌



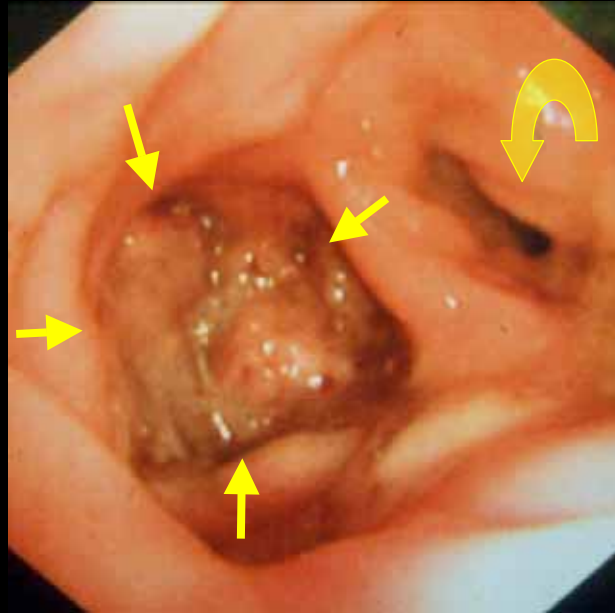
# 大腸癌 (60才代 男性)

は口側の腸管腔



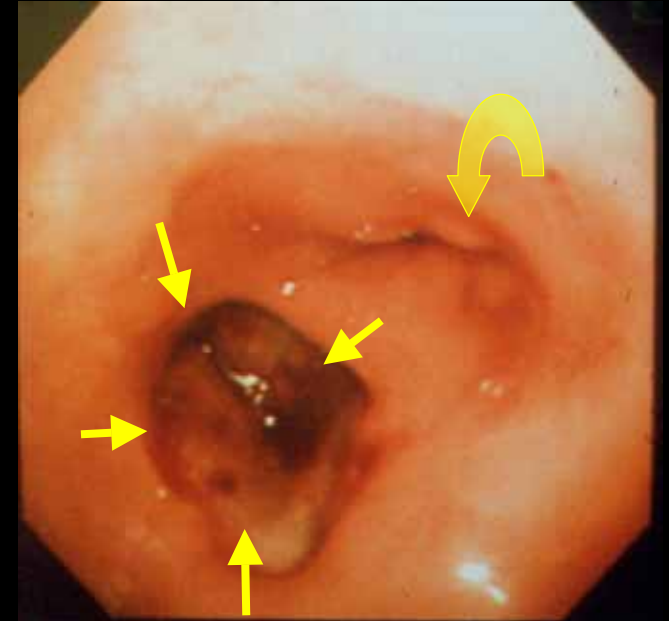
‘02.9.26

大腸の管腔のほぼ  
全体を占める癌



‘02.11.14

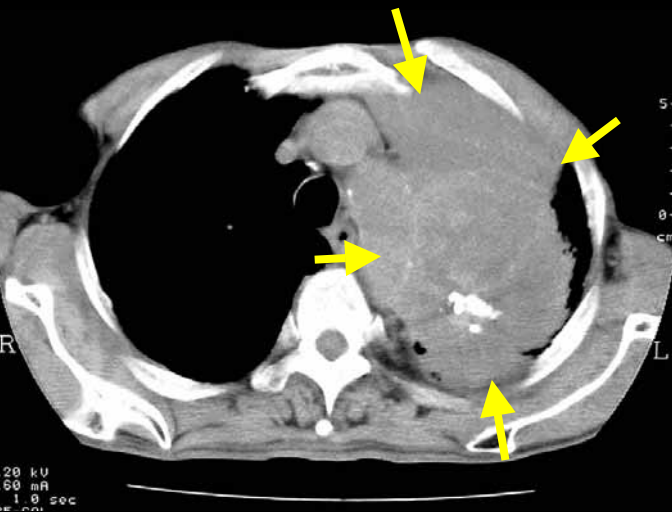
縮小し潰瘍状となっ  
た癌



‘02.12.16

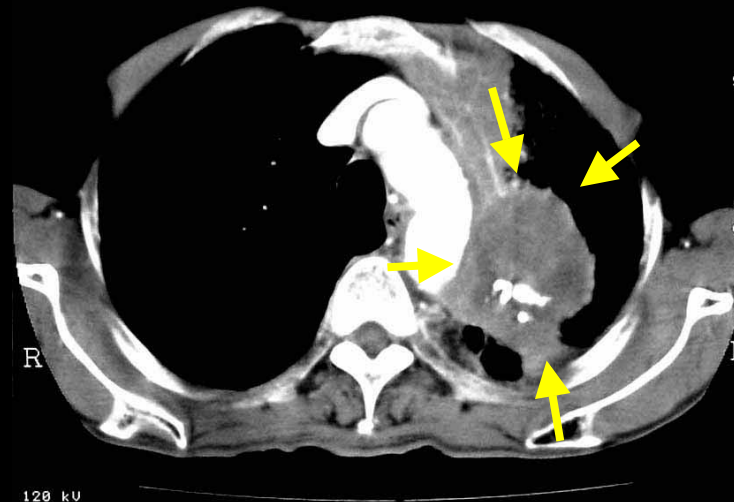
さらに縮小し潰瘍状  
となった癌

# 肺癌 (70才代 男性)



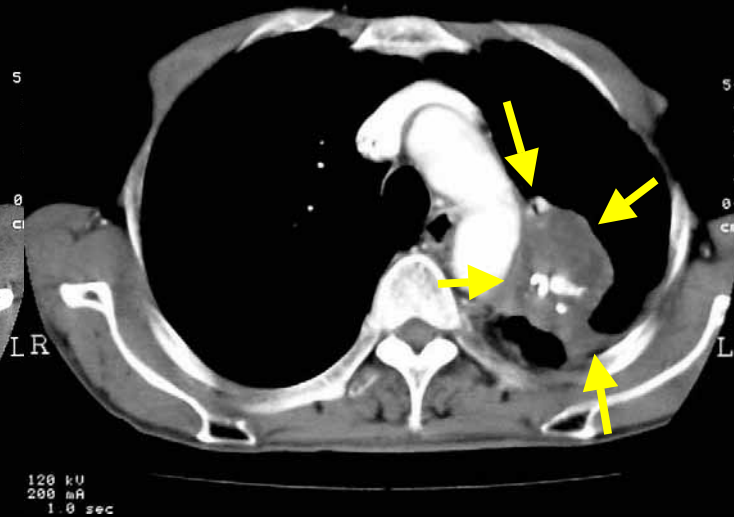
‘04.3.15

矢印の部分が左肺に  
大きく成長した癌



‘04.4.27

治療により縮小

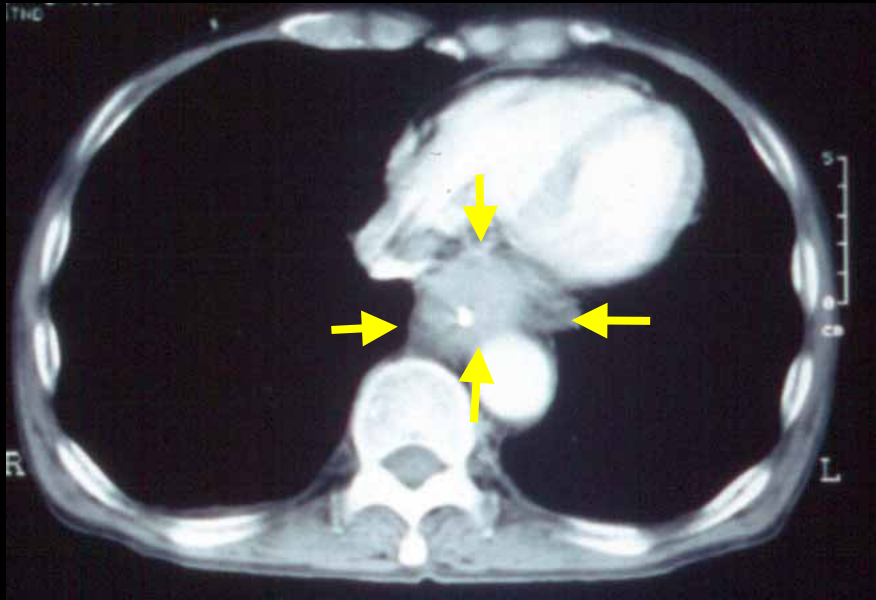


‘04.5.30

更に縮小した癌

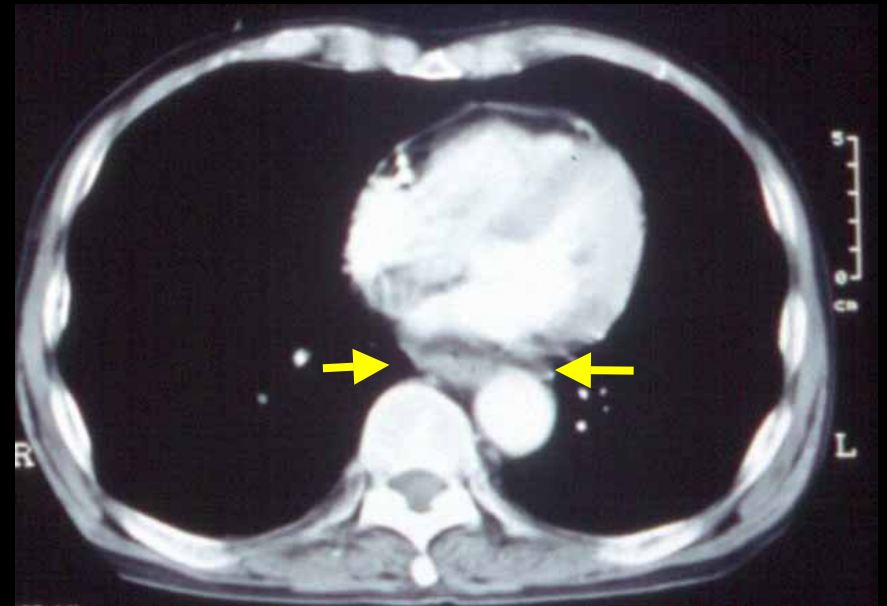
(白い部分は造影剤で染まってい  
る血管および背骨)

## 食道癌 (70才代 男性)



‘03.8.19

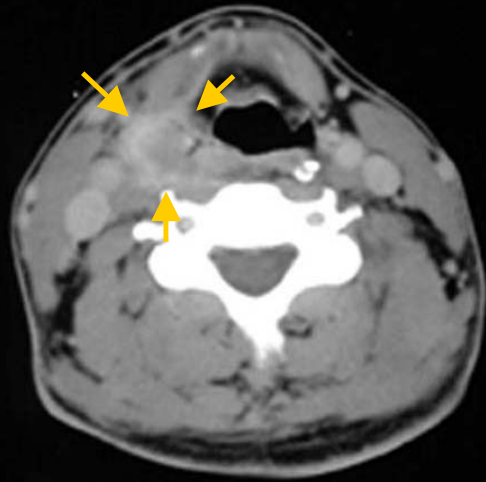
矢印の部分が完全狭窄  
した食道癌



‘04.2.20

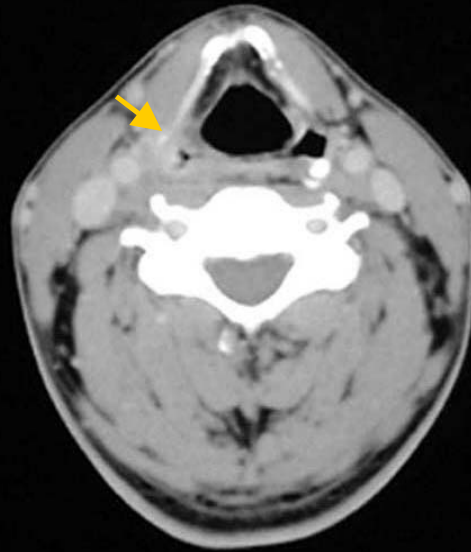
治療により消失した癌  
(白い部分は造影剤で染まってい  
る心臓および背骨)

# 48歳 男性 咽頭癌



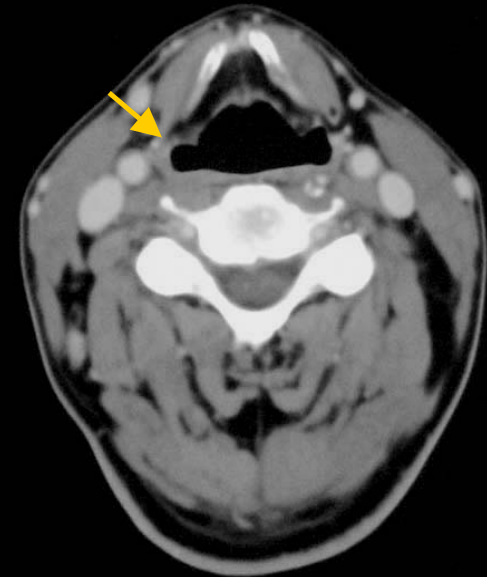
04.3.29

矢印の部分が癌



04.5.12

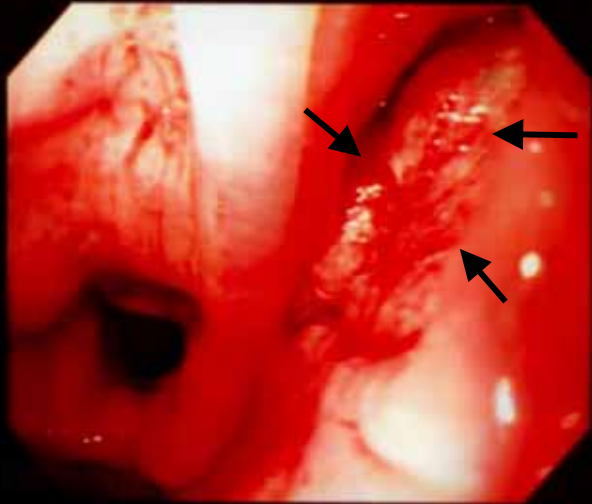
化学療法にて癌は縮小



04.7.9

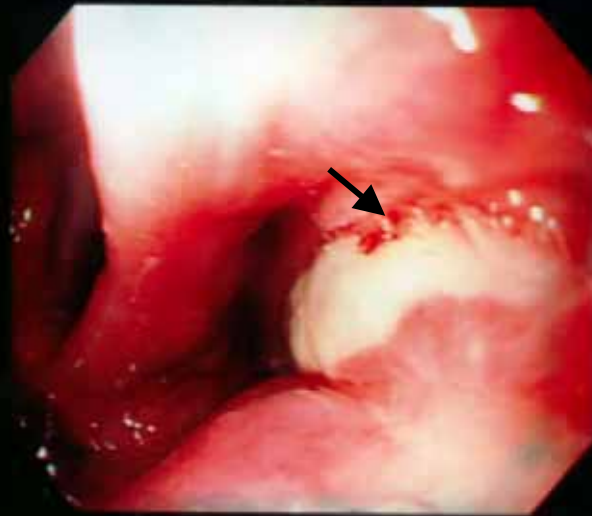
化学療法にて癌は消失

# 48歳 男性 咽頭癌



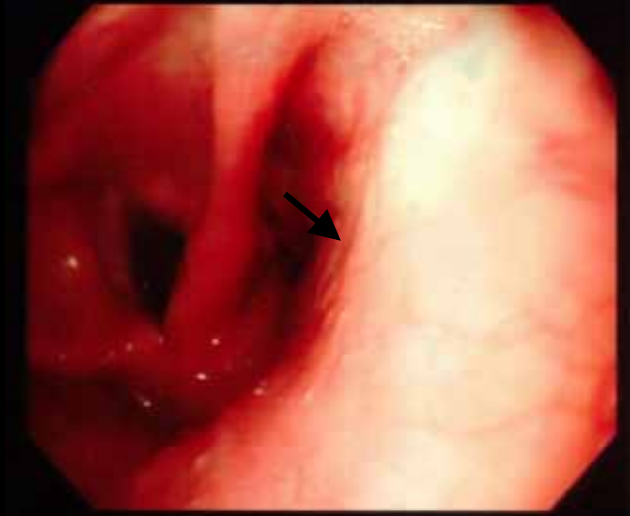
04.4.13

矢印の部分が癌



04.5.13

化学療法にて癌は縮小



04.7.21

化学療法にて癌は消失





札幌月寒病院夜景